

Dolor dorsolumbar inflamatorio con osteofitos marginales

Cruz Niesvaara D, Leiva Aranda I, Ibero Villa JL, Blanco López B, Arencibia Lantigua O.

Centro de Salud Valtierra. Arrecife de Lanzarote (Las Palmas)

El dolor de espalda o dorsolumbar puede definirse como el que afecta a cualquier nivel del dorso del tronco, desde la vértebra D1 hasta el final de ambos pliegues glúteos¹. En España la prevalencia es del 14,8%. Cuando las características son inflamatorias se reduce al 0,8%²; tiene una presentación nocturna y sin relación con el movimiento, se acompaña de rigidez matutina y tras reposo de 30 o más minutos de duración, y mejora a veces con el ejercicio y la actividad. La espondilitis anquilosante (EA) es la responsable de la mayor parte³, seguida de los procesos neoplásicos⁴, los infecciosos o las espondilopatías de las enfermedades inflamatorias intestinales^{5,6}.

Para una adecuada orientación diagnóstica de la EA es fundamental conocer los aspectos clínicos y los hallazgos del estudio radiológico. Así, el propósito de este artículo es realizar un razonamiento del dolor dorsolumbar y distinguir entre los tipos de osteofitos espinales que se pueden encontrar: marginales (se localizan de forma constante en artrosis y se presentan como calcificaciones en los bordes periféricos de la articulación), paraespinales (excrecencias vertebrales múltiples con patrón de osificación ondulante, típicos de la hiperostosis esquelética difusa idiopática) y sindesmofitos o puentes óseos característicos de la EA.

CASO CLÍNICO

Varón de 40 años de edad, peón de granja avícola, con antecedentes de ulcus duodenal con *H. pylori* positivo que fue tratado con pauta erradicadora en Noviembre de 2003. Fumador de 20 cigarrillos al día y bebedor ocasional.

Consultó por dolor en zona dorso-lumbar de larga evolución, no irradiado, sobre todo con la movilidad.

En la exploración física presentó disminución de lordosis lumbar, dolor a la palpación en apófisis espinosas dorso-lumbares y limitación funcional a la flexo-extensión del tronco y lateralización derecha; maniobras de Lasegue, Bragard y sacroiliacas negativas. No hubo otros hallazgos significativos.

La analítica con hemograma, bioquímica, proteína C reactiva y orina fueron normales; los anticuerpos antinucleares (ANA) y el factor reumatoide (FR), negativos. El estudio radiológico dorso-lumbar presentó osteofitos marginales en cuerpos vertebrales con formación de puentes intervertebrales (*Figuras 1A y 1B*).

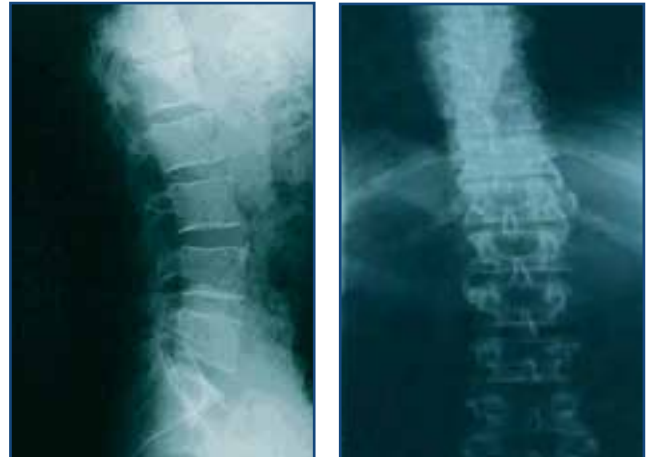

Figura 1A.- Radiografía lateral de columna lumbar, donde se aprecian osteofitos marginales

Figura 1B.- Radiografía ántero-posterior de columna dorsolumbar con osteofitos marginales

Se instauró tratamiento con antiinflamatorios no esteroideos y relajantes musculares por un posible origen artrósico.

Ante la mala evolución del cuadro y la transformación del dolor (se hizo de reposo, nocturno y aliviando

ligeramente por la mañana), se remitió a Medicina Interna, donde se apreció en la exploración física limitación de los movimientos de la columna vertebral en todos los planos y discreto aumento del perímetro torácico en inspiración profunda (menor de 2,5 cm). Las maniobras sacroilíacas fueron negativas; favere positivo en lado izquierdo.

Se orientó como EA definida, ya que cumplía los tres criterios clínicos diagnósticos (*Tabla 1*) y además la radiografía de proyección sacroiliaca mostró una disminución del espacio articular y un aumento de densidad bilateral correspondiente a sacroileítis leve. El resto del estudio no presentó alteraciones de interés, salvo el HLA-B27, que fue positivo.

Se pautó indometacina, paracetamol, omeprazol y diazepam, así como rehabilitación y seguimiento

por Oftalmología para descartar una posible uveítis. Tras varios meses de evolución el dolor ha remitido, pero no la limitación funcional; no ha aparecido nueva sintomatología sugestiva de complicaciones o de procesos añadidos.

DISCUSIÓN

La EA es una enfermedad inflamatoria crónica-progresiva, perteneciente al grupo de las espondiloartropatías, de etiología desconocida, que afecta principalmente al esqueleto axial, pelvis, columna vertebral y tórax. Las articulaciones sacroilíacas son su localización más característica y constante, y evoluciona a la fibrosis y anquilosis óseas⁷.

Comienza a mediados de la segunda década de la vida; es más frecuente en el varón^{3,1}. Su prevalencia oscila entre el 0,2 y el 1% de la población general³.

La clínica se manifiesta por dolor raquídeo localizado preferentemente en zona lumbar o parte superior de glúteos, de tipo inflamatorio, con rigidez matutina y manifestaciones extraarticulares, como uveítis anterior aguda. Las pruebas complementarias muestran elevación de reactantes de la fase aguda (no específica e inconstante); el FR y los ANA son negativos. El HLA-B27 es positivo en más del 90%; aunque no es requisito para el diagnóstico por sí mismo, es útil en estadios incipientes de la enfermedad, cuando la historia clínica o la sacroileítis son confusas, lo que acrecienta el índice de sospecha, y obliga a realizar un seguimiento del paciente^{8,9,10}.

La radiología revela sacroileítis simétrica y bilateral¹¹. En la columna vertebral es característica la presencia de puentes óseos, denominados sindesmofitos (*Figuras 2A y 2B*), que no aparecían en el caso clínico aquí aportado. Se forman a partir de las fibras más externas del anillo fibroso del disco, que se inflaman, son reemplazadas por hueso y forman una excrescencia ósea que va creciendo por osificación endocondral hasta formar un puente con la vértebra adyacente. La progresión de este proceso es lo que conduce al raquis en caña de bambú¹².

Un 30-50% de los casos de EA asocian artritis periférica, más frecuente en miembros inferiores y en los primeros años de la enfermedad, que puede preceder

**Tabla 1. DIAGNÓSTICO DE EA¹⁵
CRITERIOS DIAGNÓSTICOS DE NUEVA YORK,
1966 (MODIFICACIÓN DE 1984).**

CLÍNICA:

1. Limitación de la movilidad del raquis lumbar en los tres planos: flexión anterior, lateral y extensión.
2. Historia o presencia de dolor dorsolumbar o en el raquis lumbar de características inflamatorias.
3. Limitación de la expansión torácica según valores normales corregidos en función de la edad y sexo.

RADIOLOGÍA:

Cambios de las articulaciones sacroiliacas en la EA
Grados:
0: Normal.
I: Sospechosa; existen cambios inespecíficos.
II: Sacroileítis mínima.
III: Sacroileítis moderada.
IV: Anquilosis.

EA probable:

Sacroileítis bilateral grado III-IV, sin criterios clínicos.

EA definida:

1. Sacroileítis bilateral grado III-IV con al menos un criterio clínico.
2. Sacroileítis bilateral grado III-IV o bilateral grado II con el criterio clínico 1 o con los criterios clínicos 2 y 3.

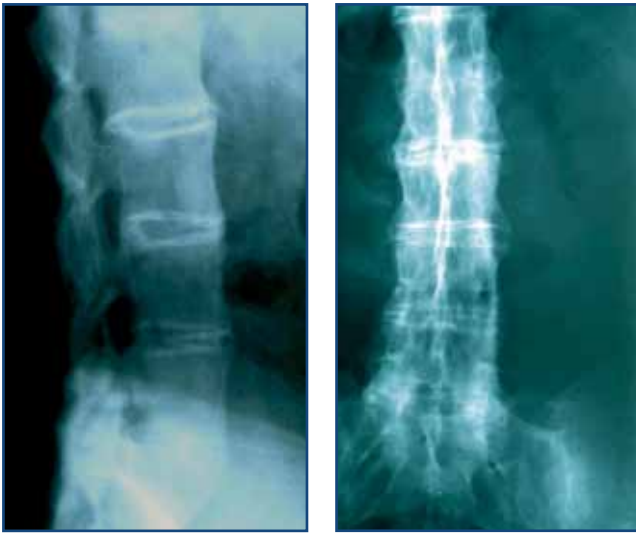

Figura 2A.- Radiografía lateral de columna lumbar que muestra la presencia de sindesmofitos

Figura 2B.- Radiografía ántero-posterior de columna lumbar con sindesmofitos

a las manifestaciones vertebrales. Las articulaciones más afectadas son las de cadera y hombros, seguidas de rodillas, tobillos, tarso y metatarsfalángicas. La artritis suele ser oligoarticular asimétrica.

La tercera parte de los pacientes desarrollan crisis de uveítis anterior aguda; la aortitis, la subluxación atloaxoidea, la osteoporosis, la nefropatía IgA y la amiloidosis secundaria son menos frecuentes.

Los osteofitos marginales se desarrollan en la artrosis. Son proliferaciones óseas que aparecen sobre márgenes articulares y/o áreas de inserción ligamentosa. Surgen como respuesta reparadora por osificación endocondral de los remanentes del cartílago articular, promovida por hipervascularización del hueso subcondral, aunque también pueden desarrollarse desde el tejido perióstico o sinovial. Se localizan preferentemente en el borde anterior del cuerpo vertebral y dirigen sus vértices hacia la vértebra contigua o en sentido horizontal¹³ (**Figura 1A y 1B**). Cuando son de gran tamaño forman puentes y aparecen después de fuertes traumatismos. El dolor es de tipo mecánico, con rigidez matutina inferior a 30 minutos y limitación funcional; pueden aparecer parestesias, déficit motor y alteración de los reflejos por compresión de las raíces

nerviosas¹⁴. Además en el estudio radiológico de la artrosis aparece estrechamiento del espacio intervertebral con esclerosis reactiva.

Los osteofitos paraespinales (**Figura 3A y 3B**) se asocian con formación ósea exuberante, que rodea concéntricamente al ligamento longitudinal anterior y el tejido conectivo; crecen por osificación endocondral hasta formar un puente óseo con la vértebra adyacente. Las excrecencias son anchas e irregulares, con distribución anterior, característicos de la hiperostosis esquelética difusa idiopática, en la que también destaca la osificación de tendones, ligamentos y periostio. La clínica se manifiesta por dolor mecánico con limitación segmentaria o completa del raquis, aunque en la mayor parte de los casos los pacientes están asintomáticos.

En relación con nuestro caso, si bien la presencia de osteofitos marginales podría sugerir un cuadro de artrosis del raquis, los cambios en las características del dolor y los criterios diagnósticos orientaron hacia una EA, aunque no impedía la combinación de ambas patologías. Por tanto, desde Atención Primaria es importante saber distinguir el dolor dorsolumbar inflamatorio del mecánico, así como conocer las distintas imágenes radiológicas osteofitarias para tener una mayor precisión diagnóstica y tratar adecuadamente.

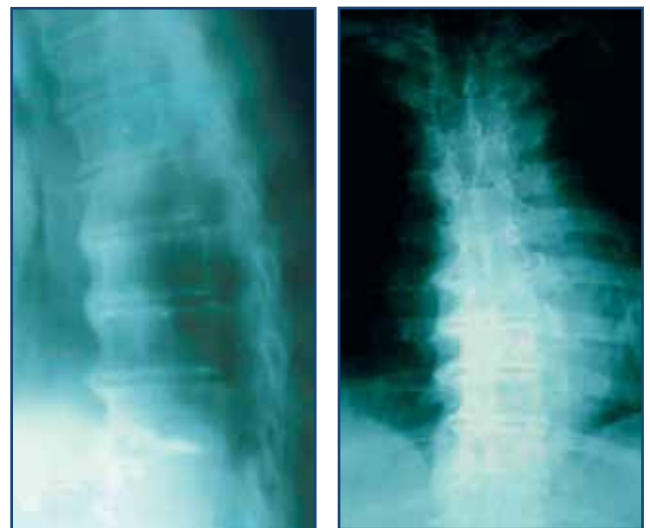


Figura 3A.- Radiografía lateral de columna dorsal con osteofitos paraespinales

Figura 3B.- Radiografía ántero-posterior de columna dorsal con osteofitos paraespinales

BIBLIOGRAFÍA

1. Anderson GBJ. The epidemiology of spinal disorders. En Frymoyer JW (Ed). The adult spine. Principles and practice, 2ª edición. Lippincott-Raven Publishers. Philadelphia, 1997: pag 93-142.
2. Umbria Mendiola A, Carmona L, Peña Sagredo JL, Ortíz AM. Impacto poblacional del dolor lumbar en España: resultados del estudio EPISER. Rev Reum 2002; 10(28):471-478.
3. Collantes Estévez E, Muñoz Gomáriz E, Cisnal del Mazo A, Acasuso Díaz M. Espondiloartropatías. Medicine 1997;7(55): 2491-2498.
4. Sabando Suárez P. Tumores óseos y de partes blandas. En: Manual S.E.R de las enfermedades reumáticas. Ed Panamericana. Madrid, 2000: pag 581-589.
5. Leal Berral JC, Benita León V, González de Canales Simón P, Manzano Espinosa L. Colitis ulcerosa. Medicine 2004; 9(5):353.
6. García de Tena J, Manzano Espinosa L, Leal Berral JC, Álvarez-Mon Soto M. Enfermedad de Crohn. Manifestaciones clínicas. Medicine 2004; 9(5):342.
7. Calin A. Ankylosing spondylitis. En: Kelley WN. Text-book of Rheumatology. WB Saunders. Philadelphia, 1989.
8. Brewerton DA, Hart FD, Nicholls A, Caffrey M, James DCO, Sturrock RD. Ankylosing spondylitis and HLA-B27. Lancet 1973; 1:904-907.
9. Schlosstein T, Terasaki PI, Bluestone R, Pearson CM. High association of an HLA antigen w27 with ankylosing spondylitis. N Engl J Med 1973; 288:704-706.
10. Bennet PM, Wood PHN. In population studies of the rheumatic diseases. Exc Med Founhd. Amsterdam Int Cong Ser 1966;148:456.
11. Resnick D, Niwayama G. Ankylosing spondylitis. En: Resnick D. Bone and joint imaging. WB Saunders. Philadelphia, 1989.
12. Resnick D. Huesos y articulaciones en imágenes. Marbán. Madrid, 1998: pag 355-393.
13. Roig D. Alteración estructural de los discos intervertebrales. En Rotés Querol J. Reumatología clínica. Espaxs. Madrid, 1983: pag 446-453.
14. Moskowitz RW. Clinical and laboratory findings in osteoarthritis. En McCarty DJ, Koopman WJ (Ed). Arthritis and allied conditions, 20ª edición. Lea & Febiger. Philadelphia, 1993: pag 1735-1760.
15. Calin A. Spondylarthropathies: an overview. En: Callin A. Spondylarthropathies. Grunne Stratton. New York, 1984.